Aus dem Pathologischen Institut der Universität Kiel
(Direktor: Professor Dr. Staemmler).

Ueber den erschwerten Durchbruch des unteren Weisheitszahnes mit besonderer Berücksichtigung des histologischen Bildes und der „Chaim"schen Drüse.

INAUGURAL-DISSERTATION

ZUR ERLANGUNG
DER DOKTORWÜRDE IN DER ZAHNHEILKUNDE
BEI DER HOHEN MEDIZINISCHEN FAKULTÄT DER
CHRISTIAN-ALBRECHTS-UNIVERSITÄT ZU KIEL

vorgelegt von

Zahnärztin Magda Rohrer
aus Hamburg.

– Kiel 1934 –

Gedruckt in der Dissertationsdruckerei von Robert Kleinert, Quakenbrück.

Nr. 5.
Rektoratsjahr 1933/34.

Referent: Privatdozent Dr. Wolff.
Korreferent: Prof. Dr. Staemmler.

Zum Druck genehmigt. Prof. Dr. R. Schröder, z. Zt. Dekan.

Meinem Vater und Lehrer gewidmet!

Digitized by the Internet Archive
in 2026

https://archive.org/details/IA40153309_0223

Ueber den erschwerten Durchbruch des unteren Weisheitszahnes mit besonderer Berücksichtigung des histologischen Bildes und der „Chaim"schen Drüse.

I. TEIL.

Das außerordentlich interessante Gebiet des unteren Weisheitszahnes ist schon überaus oft literarisch behandelt worden. Der klinische Erscheinungskomplex beim erschwerten Durchbruch des Weisheitszahnes ist jedoch so mannigfaltig, daß er immer wieder zu neuen Untersuchungen angeregt hat.

Es ist heutzutage schon eine Selbstverständlichkeit, daß nicht jeder normale Mensch den Weisheitszahn besitzt. Moramarco (Rom) hat festgestellt, daß derselbe bereits in 25 % der Fälle fehlt; er bringt das mit den Mendelschen Vererbungstheorien in Zusammenhang.

In den übrigen 75 % der Fälle hat der Weisheitszahn große Bedeutung.

Beziehungen zu anderen Zähnen, zum Kiefer und zum Gesamtorganismus.

Der Weisheitszahn steht in Beziehung zu den anderen Zähnen, zum Kiefer und in seinen klinischen Komplikationen gelegentlich zu den verschiedenen Organen des übrigen Körpers. Somit sind Störungen infolge unregelmäßigen Durchbruchs des unteren Weisheitszahnes nicht selten. Einige Beispiele aus der Literatur führe ich hier an. Es ist nicht selten, daß Fälle berichtet werden, bei denen der 8-er, sei er verlagert oder nicht, durch seine andrängende Krone die distale Wurzel des 7-ers resorbieren läßt. So beschreibt Mallesson (England) einen Fall, wo ein impaktierter unterer Weisheitszahn die distale Wurzel des zweiten Molaren in großer Ausdehnung usuriert hatte. Der Wurzelkanal des letzteren war durch sekundäres Dentin fast obliteriert, und die Kronenpulpa wies einen großen Pulpastein (Dentikel) auf. Die betreffende Patientin hatte bereits drei Jahre an immer heftiger werdenden Schmerzen gelitten.

Auch Dewey (Chikago) beschreibt einen Fall, bei dem der Durchbruch der 8-er Veranlassung zu Unregelmäßigkeiten in der Schneidezahngegend gab.

Einen sehr interessanten Fall, der die Beziehung der Weisheitszähne zum Kiefer zeigt, beschreibt de Lamotte (Frankreich). Es handelt sich um eine Osteomyelitis des Unterkiefers, ausgehend vom Weisheitszahn. Die zunächst eingeleitete Behandlung, Extraktion sämtlicher Zähne und Incisionen, führte nicht zum Ziel. Später erfolgte darum die Resektion des Unterkiefers und die Anfertigung einer Prothese.

Einen anderen Fall beschreibt Gérard (Frankreich), der ebenfalls den Zusammenhang zwischen den Weisheitszähnen, dem Kiefer und den Organen aufzeigt. Er stellt einen Patienten vor, bei dem wegen heftiger Ohrenschmerzen, Kieferklemme und Schwellung der Parotis zuerst Mumps diagnostiziert wurde. Da sich nach 12 Tagen der Zustand nicht besserte, wurde ein Zusammenhang mit dem Zahnsystem vermutet. Es wurden die Wurzeln der rechten unteren 6-er entfernt. Unter warmen Umschlägen besserte sich der Zustand ein wenig, die Kieferklemme ließ nach, die Parotisschwellung blieb. Zugleich trat eine seitliche Verschiebung des Unterkiefers nach links um eine untere Schneidezahnbreite auf, und zwar bei der Mundöffnung. Ein Röntgenbild zeigte eine leichte Subluxation des rechten Gelenkköpfchens und einen retinierten Weisheitszahn, dessen Zahnsäckchen anscheinend infiziert war. Es bestand eine winzige Schleimhautöffnung, sonst aber keinerlei Zeichen einer Periostitis in der Gegend des Weisheitszahnes. Die Infektion des Zahnsäckchens hat anscheinend auf den Masseter oder den Temporalis übergegriffen, wodurch die Lateralverschiebung hervorgerufen worden ist. Die Parotisschwellung ist als reflektorische Hyperaemie zu erklären.

Einen sehr interessanten Fall möchte ich nicht versäumen zu erwähnen. Es handelt sich um eine Vergrößerung der Glandula thyreoidea, hervorgerufen durch einen verlagerten Weisheitszahn. French (Amerika) hat diesen Fall beschrieben. Der Arzt lehnte die Diagnose ab, und French extrahierte; die Beschwerden (erschwerte Sprache) ließen nach und traten im Verlauf von 14 Monaten nicht wieder ein.

Es waren dies alles Fälle, in denen es sich um untere Weisheitszähne handelte, da ja meine Arbeit nicht den Weisheitszahn im allgemeinen behandelt, sondern speziell den unteren Weisheitszahn, der viel häufiger und viel stärkere Erscheinungen hervorruft als der obere.

Gehen wir zunächst einmal die großen und wichtigen Hauptgebiete, die beim erschwerten Durchbruch des Weisheitszahnes in Betracht kommen, in der Literatur durch.

Aetiologie der Störungen des Weisheitszahndurchbruches.

Meyer (Göttingen) gibt eine Erklärung des Durchbruchs der Zähne im allgemeinen mit den einzelnen Durchbruchszeiten und kommt im Anschluß daran auf die schweren entzündlichen und phlegmonösen Entzündungen zu sprechen. Seiner Ansicht nach ist die Entstehung der Erkrankung leicht zu erklären. Er ist der Meinung, daß sie bedingt

sei durch die Nähe des Weisheitszahnes zum Ramus ascendens. Beim Durchbruch hebt der Zahn dann nicht das Zahnfleisch in die Höhe, sondern die lockere Mundschleimhaut, welche dem Ramus ascendens aufliegt. Das ist das Wesentliche des Vorgangs. Normalerweise verläuft der Durchbruch doch so, daß das straffe Zahnfleisch bald zur Atrophie gelangt. Dann reißt die Epitheldecke über den höchsten Höckern des Zahnes, und es kommt zu einem Einriß der Epitheldecke. Beim weiteren Durchbruch des Zahnes legt sich der übrige Teil des deckenden Epithels als Zahnfleischsaum an die Seitenflächen der Krone an. Das geht bei allen Zähnen so vor sich, ausgenommen beim Weisheitszahn; da ist es anders. Beim Durchbruch hebt der Weisheitszahn vor allem distal nicht die straffe Gingiva mit sich empor, sondern die viel mächtigere Schleimhaut der Wurzel des Ramus ascendens. Diese Schleimhaut ist sehr locker und reich an Bindegewebe, das durch Gefäße sehr gut versorgt wird. „Diese steht wie eine mächtige Säule über dem Weisheitszahn und wird von ihm in ihrem unteren Teil zusammengeschoben". Dieser Schleimhautlappen, der dem Weisheitszahn aufliegt, wird so gut ernährt, daß überhaupt kein Grund zur Atrophie vorliegt, und somit auch kein Grund zum Schwinden. Die Gefäße ziehen von allen Seiten in ihn hinein. Dieser Zahnfleischlappen, der also nicht zur Atrophie gelangen kann, ist die primäre Lokalisation der Dentitio difficilis mit ihren außerordentlich schweren Erscheinungen. Der Infektion geht in den meisten Fällen eine Epithellaesion voraus.

Meyer gibt nun weiterhin an, daß der Raummangel das Primäre am ganzen erschwerten Durchbruch des Weisheitszahnes sei, und er zeigt nun die verschiedenen Momente, die den Raummangel bedingen können. „Als wichtigstes Moment kommt die Reduktion des Kieferwachstums in sagittaler Richtung in Betracht." Er führt nun die Arbeit recht weitschweifend aus; kommt auf die Anthropologie, den Homo heidelbergensis zu sprechen, ferner auf die allgemeine Entwicklung des Unterkiefers vom Neugeborenen an (Kieferwinkel 140 Grad) bis zum Erwachsenen (Kieferwinkel 125 Grad) und schließt mit folgendem Resultat: „Das Verhalten des dritten unteren Molaren an der Wurzel des Ramus ascendens ist bedingt durch die regressive Metamorphose des dentalen Teiles der Mandibula, wobei ganz unverkennbar die Rückbildung des Knochens das Primäre und die der Zähne das Sekundäre ist. Daher die Disharmonie zwischen der Größe des zahntragenden Teiles der Mandibula und den Zähnen selbst." Praeger (Tübingen) führte ein Jahr später die vorangegangenen Ausführungen von Meyer noch weiter aus und erklärt sich im großen Ganzen mit dessen Arbeit einverstanden.

Loos (Prag) beschreibt den gleichen Vorgang in der oben angegebenen Art und Weise, setzt aber hinzu, daß die Schleimhaut beim Durchbruch des Zahnes höher gehoben wird, dann durch den Kauakt mit ihrer Unterseite gegen die spitzen Höcker gepreßt wird und so an der Unterseite Verletzungen erleidet. Es ist also nicht immer eine Epithellaesion von oben her, d. h. von der der Mundhöhle zugekehrten Seite, nötig, sondern sie kann auch innerhalb des minimalen Hohl-

raumes entstehen, der seiner Ansicht nach zwischen Zahnsäckchen und Mundschleimhaut besteht.

Wassmund (Berlin) gibt zwei Ursachen an:

1. die Enge des Raumes; diese spielt auch seiner Ansicht nach die Hauptrolle.

2. die Härte des Knochens bei zwanzig- bis dreißigjährigen Individuen. Der Abbau geht in diesem Alter beim Zahndurchbruch nur sehr langsam vor sich, und die Weichteile sind ziemlich dick und widerstandsfähig. Als weitere Tatsache gibt er an, daß oft dem Weisheitszahn eine energische Wachtumsneigung fehlt, so daß er im Knochen stecken bleibt. Der Körper hat dann sein Wachstum im wesentlichen abgeschlossen. Das spielt hier eine Rolle und daneben auch individuelle und konstitutionelle Verschiedenheiten. Auch bei anderen, oft sehr spät durchbrechenden Zähnen — Eckzähne und Prämolaren — ist dieser Mangel an Durchbruchsenergie zu beobachten. Aetiologischer Hauptfaktor ist meines Erachtens für den erschwerten Durchbruch des Weisheitszahnes das Zahnsäckchen, das ausführlich zu beschreiben meine Aufgabe für den zweiten Teil dieser Arbeit sein wird.

Die meisten Wissenschaftler wie Port Euler, Scheff, Kantorowicz und Partsch kommen im großen Ganzen in ihren Ansichten auf das oben Gesagte hinaus. Besonders hervorheben möchte ich nur noch die folgenden interessanten Arbeiten.

Hugo (Breslau) ist der Ansicht, daß die Stellung des unteren Weisheitszahnes und Raummangel keine Gründe sind für das Auftreten der Dentitio difficilis. Die Ursache liegt in den Weichteilen, vor allem in dem den Zahn bedeckenden Zahnfleischlappen. Es wird nach Hugos Meinung ein Hohlraum gebildet durch das dichte Anliegen des an einer Stelle durchbrochenen Zahnfleisches. Dieser Hohlraum ist dann der natürlichen Reinigung unzugänglich, und so entwickelt sich eine üppige Bakterienflora, die bei der geringsten Epithelverletzung Eingang in das Gewebe findet.

Bloch (St. Louis) gibt als Aetiologie unter anderen Angina Plaut-Vincenti, Angina syphilitica oder Diphterie an.

Capdepont (Frankreich) erklärt sich die Aetiologie genau so, wie wir es bei Meyer gesehen haben. Er führt aber zwei Theorien an, und zwar die von Moty, die besagt, daß beim erschwerten Durchbruch des Weisheitszahnes rein mechanische Ursachen aetiologisch infrage kommen und die Theorie von Redier, der nur von einer endogenen Infektion in unserem Zusammenhang spricht.

Knoche (München) ist der Ansicht, daß man selten einen erschwerten Durchbruch des Weisheitszahnes sehen wird, wenn nicht der dritte obere Molar bereits im Munde steht. Er hat kaum einen erschwerten Durchbruch des Weisheitszahnes gesehen, wo nicht der dritte obere Molar bereits im Munde stand. Er hält es für ganz natürlich, daß die Verletzung der Zahnfleischkapuze nur durch den Biß erfolge.

Symptome und Diagnose.

Ich möchte nun nicht versäumen, wenn auch kurz, die Symptome des erschwerten Durchbruchs des Weisheitszahnes anzugeben. Es ist dabei nicht allzu viel zu sagen, da die einzelnen Autoren wohl kleinere Unterschiede bringen, im großen Ganzen aber sich darüber einig sind.

Harayuki (Kalifornien) bringt eine gute Einteilung der Symptome, anhand derer ich hier weitergehen werde. Er teilt folgendermaßen ein:

1. Neuralgische Beschwerden, Kopfschmerzen, Zahnschmerzen, Trigeminusneuralgien, Paraesthesien in Ohr, Arm und Schulter.
2. Entzündliche Reaktionen, Zahncaries am zweiten Molaren, der durch den dritten Molaren affiziert wird, und des dritten Molaren selbst, Wurzelresorption, Alveolarabszeß, Ostitis usw.
3. Entzündungen der über dem Zahn liegenden weichen Gewebe, die am häufigsten auftretende Störung.

Diese Entzündungen werden ebenfalls nach Harayuki in 4 Stadien getrennt:

a. Pericronitis simplex,
b. „ suppurativa acuta und chronica,
c. „ diffusa (phlegmonosa),
d. „ hyperplastica.

Andere Autoren berichten am meisten von der bestehenden Kieferklemme, dann von einer sklerösen Infiltration des Masseter und sogar von einer Facialisstörung. Auch Trismus, Gingivitis und Stomatitis, perimaxilläre Phlegmonen und Lymphdrüsenaffektionen sind dabei beobachtet worden. Wir sehen also, daß es sich sehr oft um schwere allgemeine und lokale Symptome handelt.

Ueber die Diagnose weiß auch die Literatur nicht sehr viel zu berichten. Aus den vorhandenen Symptomen dürfte es wohl nicht allzu schwer sein, eine richtige Diagnose zu stellen, zumal noch immer die Möglichkeit besteht, sich durch eine Röntgenaufnahme über den Stand der Dinge Klarheit zu verschaffen.

Röntgendiagnostik.

Das Röntgenbild muß nach Pordes (Wien) klaren Aufschluß über die Gestalt des Zahnes, seine Lage zum zweiten Molaren, zum aufsteigenden Kieferast und zum Canalis mandibularis geben. Die Methoden sind von den verschiedenen Verfassern beschrieben worden; sie kommen so ziemlich alle auf das Gleiche heraus. Man fordert eine extra- und eine intraorale Aufnahme. Auf diesem Gebiet hat Jäger (Darmstadt) folgendes geschrieben; ich möchte der Genauigkeit halber den Wortlaut dieses betreffenden Teiles seiner Arbeit wiedergeben. „Seit Jahren finde ich bei vielen, wegen erschwerten Durchbruchs des unteren Weisheitszahnes ausgeführten Aufnahmen eine mehr oder weniger deutliche RDL (röntgendurchlässige) Zone von typischer Lage und Form. Sie sitzt in Dreiecksform mit ihrer Basis der distalen Grenzlinie des Weisheitszahnes ungefähr in der Gegend der Schmelz-Zement-Grenze auf und erstreckt sich mit ihrer Spitze schräg nach hinten oben

in der Richtung nach dem aufsteigenden Ast. Bei der Extraktion des Weisheitszahnes findet sich, dieser Zone entsprechend, ein mit Granulationen erfüllter Erweichungsherd im Knochen. Bei Beschwerden infolge des Durchbruchs des unteren Weisheitszahnes ist die Vornahme einer Röntgenaufnahme, welche namentlich auch das Gebiet rückwärts des Zahnes zeigt, unbedingt notwendig. Erweist sie das Vorhandensein des distalen ostitischen Herdes bzw. der RDL-Zone, so ist nach meiner jahrelangen Erfahrung der Versuch einer Erhaltung des Weisheitszahnes wenig aussichtsreich."

Wassmund (Berlin) äußert sich auch zu diesen Fragen. Er beschreibt die Bildung des breiten Raumes, der sich zwischen der Vorderkante des aufsteigenden Astes und der Hinterkante der Krone bildet und der im Röntgenbilde deutlich erkennbar ist. In drei Abbildungen zeigt er dann die verschiedenen Abstufungen der halbmondförmigen Atrophie an der Vorderkante des aufsteigenden Astes, die durch entzündliche Veränderungen, z. B. Ausweitung des Zahnsäckchens, entstanden sind.

Hugo (Breslau) unterscheidet röntgenologisch 2 Stadien; im ersten steckt der Zahn noch im Kiefer, im zweiten ist er mit der Krone völlig aus dem Kiefer herausgetreten.

Aus diesen Anführungen ist klar zu ersehen, daß die Röntgenaufnahme ein sehr wichtiges Hilfsmittel ist, und zwar sowohl für die Diagnose, als auch für die Operationstechnik. Die Schwierigkeiten der Operation werden schon beträchtlich vermindert, wenn man im Besitze einer guten Röntgenaufnahme ist. Aber auch betreffs Auswertung des Röntgenbildes ist Vorsicht geboten, insbesondere wegen der Möglichkeit von Verzeichnungen und Auftreten von Deckungsbildern.

Therapie.

Es sind therapeutisch schon die verschiedensten Methoden angewandt worden. Pitts (England) ist folgender Ansicht: Da der dritte Molar, besonders der untere, physiologisch minderwertig ist, da er ferner durch seine Stellung oft Gelegenheit zur Stagnation und damit zur Infektion bietet, erscheine es ratsam, denselben zu extrahieren, bevor die üblen Folgen seiner schiefen Stellung sich bemerkbar machen. Fink (Budweis), der Referent dieser Arbeit, kann sich aber dieser Ansicht nicht anschließen, und mit ihm sicher der weitaus größte Prozentsatz aller Zahnärzte auch nicht. Gewiß kann es vorkommen, daß man die 8-er systematisch extrahiert, aber nicht, um vor kommenden Komplikationen zu fliehen, sondern aus orthodontischen Erwägungen.

Meyer (Göttingen) will bei orthodontischen Behandlungen vorsorglicherweise auch des Weisheitszahnes gedacht haben. Vorher soll durch Röntgenaufnahme die Anlage seines Keimes festgestellt werden; dann will er auch bei Erwägung der systematischen Extraktion der 6-er den Durchbruch des Weisheitszahnes in den Kreis der Ueberlegungen einbezogen haben. Dabei ist es aber unbedingt nötig, daß die 6-er-Extraktionen früh gemacht werden, so daß die zweiten Molaren weit

nach vorn rücken können. Wenn solche systematischen Extraktionen erst kurz vor dem Durchbruch der dritten Molaren ausgeführt werden, so führen sie nur selten zur Beschaffung genügenden Raumes.

Bricht der Weisheitszahn erst später durch, so wird man selbstverständlich erst zur Therapie greifen, wenn es nötig ist, d. h., wenn irgendwelche pathologischen Erscheinungen eintreten sollten.

Eine andere Methode rät Leger — Dorez (Paris). Er empfiehlt bei Gebissen, wo der erste Molar völlig intakt ist, die Extraktion des zweiten bleibenden Molaren, da der Weisheitszahn dann, ohne Beschwerden zu verursachen, während des langsamen Durchbruches erfahrungsgemäß in die Lücke des entfernten Zahnes, eventuell bis zur völlig normalen Artikulation mit dem zweiten oberen Molaren, einrückt.

Meyer (Göttingen) rät davon ab, weil diese Methode selten den gewünschten Erfolg bringe. Der Weisheitszahn kippt dann meistens nach vorn, so daß er für den eigentlichen Zweck, nämlich für den Kauakt, gar nicht oder nur wenig in Betracht kommt; es ist auch ganz ungewiß, ob die Dentitio difficilis für dauernd beseitigt wird oder ob Rezidive auftreten. Man hat früher wohl diese Methode wegen der Schwierigkeit der Entfernung des Weisheitszahnes angewandt. Die chirurgischen Methoden haben sich aber bis heute so vervollkommnet, daß keine Befürchtungen mehr bestehen.

Auch Nodine (England) rät von einer Entfernung des zweiten Molaren ab.

Ganz allgemein läßt sich nun folgendes sagen: Treten pathologische Erscheinungen irgendwelcher Art ein, so wird man anhand einer Röntgenaufnahme und des klinischen Bildes die Entscheidung treffen, ob ein Eingriff nötig ist, den man als chirurgische Operation ansprechen kann und dementsprechend vornehmen wird.

Es sind die verschiedensten Operationstechniken bekannt: Extraktion des 8-ers, Entfernen der Zahnfleischkuppe, Keilexcisionen und einfache Incisionen. Darauf im einzelnen einzugehen gehört nicht in den Bereich meiner Arbeit.

Eine besondere Methode, die aus dem üblichen Rahmen herausfällt, ist folgende, von Neumann (Berlin) angegebene: Der Verfasser spricht davon, den zweiten Molaren zu replantieren, um den dritten Molaren besser herauszubekommen. Die Replantation ist indiziert, um bei der Entfernung des Weisheitszahnes einen größeren Eingriff zu vermeiden. Man kann zuerst den zweiten Molaren, anschließend den dritten Molaren extrahieren und dann den zweiten Molaren mit Erfolg replantieren.

Peter (Wien) bringt eine reizvolle Neuerung. Er behauptet, in 95 % aller Fälle des erschwerten Durchbruchs des Weisheitszahnes seine Entfernung zu vermeiden durch folgende Methode: Der entsprechende Weisheitszahn des Oberkiefers soll gründlichst abgeschliffen oder entfernt werden. Dadurch habe der untere Weisheitszahn die Möglichkeit, hochzuwachsen. Schon nach einem halben Jahre könne man dann den oberen Weisheitszahn wieder um 2 bis 3 mm kürzen. Nach einem weiteren halben Jahr sei damit zu rechnen, daß der untere Weisheitszahn soweit heraufgekommen ist, daß die Extraktion leicht und bequem

ausgeführt werden könne. Bei sehr schweren Entzündungserscheinungen und hohem Fieber will er den Weisheitszahn sofort entfernt haben.

Massa (Spanien) bringt einen sehr interessanten Bericht über einen erschwerten Durchbruch des Weisheitszahnes, der sich unter dem Krankheitsbild einer Gingivitis und Stomatitis entwickelte. Es wurden Mundspülungen, Jodoformtamponade und vor allem Serum-Therapie angewandt. Letztere wurde in Mengen bis zu 3 ccm gegeben. Tatsächlich wurde auch ein glatter Durchbruch des Weisheitszahnes erzielt. Dieser Bericht entstammt einem Vortrage in der spanischen zahnärztlichen Gesellschaft; in der Diskussion wurde dann die Frage aufgeworfen, ob nicht Bestrahlungen und kräftige Allgemeinbehandlung die gleichen Dienste getan hätten.

1929 erschien eine Arbeit von Albanese (Italien) über die Behandlung des erschwerten Durchbruchs des Weisheitszahnes mit antidiphterischem Serum. Der Verfasser hat einen 45jährigen Patienten, der an der Krankheit mit den üblichen Begleiterscheinungen litt und außerdem 38,5 Grad Fieber hatte, mit 5000 A.E. (Anti-Toxin-Einheiten) intramuskulär gespritzt. Das Resultat war sehr gut. Das Fieber stieg zunächst auf 39,5 Grad, blieb 6 Stunden auf dieser Höhe, dann Krisis, Schweißausbruch und Besserung. Nach drei Tagen war der Patient gesund. In dieser Art hat der Verfasser noch mehrere Patienten immer mit dem gleichen Erfolg geheilt. Er hält es aber für nutzlos, unter 5000 A.E. zu gehen. Die Wirksamkeit der Injektionen erklärt er sich folgendermaßen: Der Löfflersche Bazillus kommt ja hier nicht infrage; aber das Serum wird auch bei einer Reihe anderer Erkrankungen in Anwendung gebracht, so bei Pleuritis, Ozaena usw. Hier wirkt das Serum im Sinne der Reizkörpertherapie. In gleicher Weise wird dasselbe bei der Bekämpfung des erschwerten Durchbruchs des Weisheitszahnes seine Dienste tun.

Jäger (Darmstadt) ist der Ansicht, daß das infektiöse Granulationsgewebe, welches den eigentlichen Herd der Erkrankung darstellt, unbedingt entfernt werden muß. Wenn in vielen Fällen eine Verschlimmerung nach der Entfernung des Weisheitszahnes eingetreten ist, so ist nicht die gesetzte Mandibularinjektion daran schuld, auch nicht eine Verschleppung von Keimen oder ein falscher Zeitpunkt zum Eingreifen, sondern allein der Umstand, daß nach der Extraktion des Weisheitszahnes die eigentliche Krankheitsursache im Kieferknochen zurückgeblieben ist. Erklärlicherweise bricht nun der infektiöse Prozeß von neuem durch. Begünstigt wird dieser Vorgang noch durch die mechanische Schädigung und durch die Herabsetzung der Widerstandskraft des Gewebes.

Voraussetzung für den Erfolg der gesamten Therapie ist die richtige Erkenntnis der Zusammenhänge zwischen dem Kiefer, dem durchbrechenden Zahn und den Weichteilen, also Gingiva und Zahnsäckchen. Ich möchte das jetzt im Zusammenhang mit der Therapie nur kurz erwähnen und im zweiten Teil meiner Arbeit ausführlich darauf zu sprechen kommen.

Histologisches Bild.

Es ist über dieses Gebiet in der Literatur kaum etwas zu finden. Nur Bloch (St. Louis) erwähnt, daß patho-histologisch Hypertrophie, Degenerationen und Proliferationen in der Nähe der Blutgefäße, ebenso arterielle Hyperaemie, Auswanderung von Leukozyten und Rundzelleninfiltration in Betracht kommen.

Zur Vervollständigung des Bildes möchte ich noch auf Impaktierungen, Verlagerungen, Zysten und Phlegmonen im Zusammenhang mit dem erschwerten Durchbruch des Weisheitszahnes zu sprechen kommen. Sowohl Impaktierungen als auch Verlagerungen der Weisheitszähne sind nicht allzu seltene Vorkommnisse. Die Impaktierung der unteren Weisheitszähne kann nach Nodine (England) bedingt sein durch mangelhafte oder fehlerhafte embryonale Entwicklung, schlechte Ernährung, Lues, Rachitis, nervöse Störungen, fieberhafte Ausschläge, Anämie, künstliche Ernährung, Skorbut, Kretinismus und Idiotie. Auch die veranlassenden Ursachen können mannigfach sein: gehemmte Entwicklung des Kiefers, Verdichtung der überlagernden Gewebe, vorzeitige Extraktion der Milchzähne, auch Fehler bei Regulierungen. Die Impaktierung kann schwere lokale und allgemeine Symptome hervorrufen, ja sogar lebensgefährlich werden.

Eine weitere Arbeit von Nodine berichtet über eine Nekrose des Unterkiefers, hervorgerufen durch einen nicht durchgebrochenen Weisheitszahn.

Andere Verfasser berichten in diesem Zusammenhang über akute Neuralgien und noch ernstere Nervenstörungen.

Vicat (Frankreich) versucht in seiner Arbeit über eingeschlossene Zähne zwei Fragen zu beantworten:

1. Soll man eingeschlossene Zähne, deren Lage man genau ermittelt hat, systematisch extrahieren?
2. Soll man abwarten, bis es zu pathologischen Zuständen kommt?

Aus den Ausführungen geht hervor, daß man solche Zähne, die reaktionslos im Knochen eingeschlossen sind, möglichst in Ruhe lassen soll, daß man aber in den Fällen, in denen sie zu Zysten, Geschwülsten oder anderen Störungen Anlaß geben, unbedingt chirurgisch eingreifen muß.

Gignoux (Frankreich) schildert einen Fall, wo bei einer 60jährigen Patientin unter sehr erschwerten Umständen der rechte untere Weisheitszahn durchbrach und nach dessen Extraktion sehr rasch Besserung eintrat. Der Weisheitszahn war wohl impaktiert, hatte aber genügend Platz im Kiefer. Der Beschreibung nach haben wir es hier mit einem Fall zu tun, der den vorhin im Kapitel Aetiologie von Wassmund angegebenen Tatsachen entspricht, wobei allerdings berücksichtigt werden muß, daß die Raumgewinnung durch Altersatrophie erfolgt sein kann.

Partsch erwähnt in einem Vortrag, daß Wedl den späten Durchbruch eingeschlossener Zähne darauf zurückführt, daß der Kiefer, zahnlos geworden, mehr und mehr schwindet, daß also dann das Zahngebilde, das ursprünglich im Kiefer eingeschlossen war, durch den Schwund des Kiefers zum Vorschein kommt. Partsch selbst ist anderer Ansicht; er meint, daß gewöhnlich aktive Wachstumsvorgänge tätig sind — eine Ansicht, die von ihm durch klinische Erfahrungen gestützt wird.

Betreffs Verlagerungen möchte ich folgendes berichten. In dem gleichen, oben erwähnten Vortrage erklärt Partsch, daß nach Kukulies von 170 Fällen von Verlagerungen 94 obere Eckzähne betreffen, dann folgen die Schneidezähne und die Weisheitszähne. Die häufigste Verlagerung ist die Drehung der Zahnanlage um eine horizontale Achse mit der Krone nach vorn gerichtet. In dieser Stellung kann der Zahn unter dem Zahnfleisch verborgen bleiben, und er ist nur durch das Röntgenbild zu erkennen, bis eine traumatische Geschwürsbildung, ulceröse Stomatitis oder eine andere Veranlassung den Zahn bloßlegt. Anders ist es, wenn der Zahn horizontal verlagert ist und die Krone nach außen oder innen gerichtet ist. Dann kann die starke Reizung der Knochenhaut und der Muskelfasern, die daran ansetzen, eine Kieferklemme hervorufen; sie kann ferner entzündliche Zustände und Eiterungen anregen.

Verlagerungen können sehr schwere Komplikationen nach sich ziehen. Harayuki weist die Möglichkeit einer Infektion der Pulpa nach.

Loos (Göttingen) spricht von Sensibilitätsstörungen im Ausbreitungsgebiet des Nervus mentalis, ferner Ostitis, Neuralgien im Bereiche des Nervus trigeminus, Neoplasmen und psychische Erkrankungen.

Schmidt (Magdeburg) bringt einen Fall, der eine Durchbruchsanomalie zeigt, wo der verlagerte Weisheitszahn die distale Wurzel des 7-ers bis auf eine dünne, buccale Lamelle vollständig resorbiert hatte.

Morehouse (Spokane) spricht von dem Einfluß der dritten Molaren auf die Okklusion; daß nämlich die dritten Molaren auf die Wurzeln der zweiten Molaren wirken und dadurch eine Erhöhung der Okklusionsebene in der Molarengegend zustande kommt.

In bezug auf Zysten ist folgendes zu sagen: „Während Zysten, die von anderen Zähnen ausgehen, gewöhnlich keine wesentlichen Beschwerden während des Wachstums auslösen, finden sich bei Weisheitszahnzysten starke neuralgische Beschwerden.“ Aus dieser Angabe von Hugo (Breslau) sehen wir, daß es sich hier doch um etwas Besonderes handeln muß. Die Zysten am Weisheitszahn sind zwar ziemlich selten, aber wenn sie auftreten, sind sie mit stärkeren Komplikationen verbunden als an anderen Zähnen. Wir wollen hier nun nicht die radikulären Zysten besprechen, die ja mit dem erschwerten Durchbruch des Weisheitszahnes nicht im eigentlichen Zusammenhang stehen,

sondern die follikulären Zysten. Diese kommen fast nur an nicht durchgebrochenen Zähnen der zweiten Dentition vor.

Die Bildung follikulärer Zysten kommt folgendermaßen zustande: Das Zahnsäckchen ist mit Epithel ausgekleidet und umgibt die Krone wie ein Mantel, d. h. es ist ringsum am Zahnhals angeheftet. Es bleibt erhalten, bis der Zahn seinen Durchbruch vollendet hat; es ist aber auch vorhanden, wenn der Zahn nicht zum Durchbruch gelangt, sogar bis ins hohe Alter. Es ist dabei gleichgültig, ob der Zahn ganz, halb oder gar nicht zum Durchbruch gelangt. Das Zahnsäckchen kann sich auch noch während des langsamen Durchbruches zystisch erweitern. Durch irgendeine Infektion wird das Zahnsäckchen entzündet. Dann kommt es in sehr vielen Fällen zu einer stärkeren Füllung der Zyste mit Zystenflüssigkeit. Der umgebende Knochen gelangt infolge Druckatrophie zur Resorption: das zystisch erweiterte Zahnsäckchen nimmt dann diesen Raum wieder für sich in Anspruch. Im Knochen entsteht der bekannte, halbmondförmige Defekt. Derartige zystische Bildungen des Zahnsäckchens müssen dann schon als follikuläre Zysten angesprochen werden, von denen sie sich in nichts unterscheiden. Die ersten Anfänge follikulärer Zysten an fertiggebildeten und retinierten Zähnen zeigen, daß die Hohlraumbildung vom Zahnsäckchen ausgeht und durch die Ausweitung des Zahnsäckchens entsteht. Die Hohlraumbildung beginnt und endet am Zahnhals. Das gleiche ist hier der Fall; nur haben diese follikulären Zysten die Besonderheit, daß sie sich zum großten Teil außerhalb des Knochens entwickeln und nur von der Schleimhaut bedeckt sind.

Auch an retinierten, fertigentwickelten Zähnen entstehen zystische Veränderungen, und zwar durch einen entzündlichen Reiz, der auf verschiedenen Wegen auf das Zahnsäckchen einwirken kann. Also auch hier sieht man wieder, wie wesentlich die Bedeutung des Zahnsäckchens für den unteren Weisheitszahn ist, im Gegensatz zu den Zahnsäckchen aller übrigen, meist normal durchbrechenden Zähne. Seine Hauptbedeutung werden wir noch weiter unten erkennen.

Nun zu einer weiteren Erscheinung:

Die schwersten Phlegmonen, die von Zähnen ausgehen, sind diejenigen, die von den unteren Weisheitszähnen ihren Ausgang nehmen. Dies erklärt sich durch ihre besonders ungünstigen, anatomisch-pathologischen Verhältnisse. Sie beginnen meist mit Schwellung der betreffenden Kieferpartien, Wange und Mundboden. Bald darauf stellen sich Fieber und Schüttelfrost ein, verbunden mit Kieferklemme und Schluckbeschwerden. Der Mundboden zeigt schon bald eine brettharte Infiltration, unscharf abgegrenzte Schwellung ohne Fluktuation. Die entzündlichen Veränderungen der Umgebung können sich so ausdehnen, daß die Schwellung der Wange auf der einen Seite bis zum Ohr oder bis zum weichen Gaumen und der Rachenhinterwand und auf der anderen Seite bis herunter zum Schlüsselbein geht. Es besteht die Gefahr des Glottisoedems mit hochgradiger Atemnot.

Böhm (Arbeit von Atlas, Lemberg) hat für fast alle Zähne die typischen Lokalisationen der Eiterungen und Entzündungen zusammengestellt. Er gibt für die unteren Weisheitszähne zwei Wege der Verbreitung an. Der eine davon verläuft in Richtung des Unterkiefers, der zweite in Richtung der Hinterzungengegend. Der häufigere Weg ist der nach dem Unterkiefer zu mit Beteiligung der Submaxillardrüsen und der Weichteile des Halses.

Die Phlegmonen können sich aber auch nach oben ausbreiten, und zwar in die Gegend des Musculus temporalis und in die Supra-Orbitalgegend. Partsch führt dies auf einen Fettgewebsstreifen zurück, der seinen Ursprung in der Gegend der unteren Weisheitszähne hat und nach dem Keilbein zu verläuft. Dieser Fettgewebsstreifen gibt auf dem Wege zwei Ausläufer ab, die den Musculus temporalis von beiden Seiten umgreifen. Entlang diesem Fettgewebsstreifen verbreiten sich die Phlegmonen. Die Kaumuskeln pumpen bei ihrer Tätigkeit den Eiter der Schwerkraft entgegen nach oben hinauf.

Die Eiterung kann sich aber auch auf dem Blut- und Lymphwege verbreiten; so kann ein entfernter Herd mit dem Weisheitszahn in nächster Beziehung stehen.

Zum Schlusse meines Rundganges durch die einschlägige Literatur möchte ich noch auf einige in der Literatur angegebene Besonderheiten eingehen. Verschiedene französische und englische Autoren berichten über Fälle von unteren Weisheitszähnen, die vom Nervus mandibularis gefurcht oder durchbohrt waren. Einen anderen interessanten Fall bringt Palazzi (Mailand); ein 21jähriger Mann wurde operiert wegen erschwerten Durchbruchs des Weisheitszahnes. Die Schwierigkeit der Operation erklärt sich aus dem überaus seltenen Befund eines mit dem Weisheitszahn verschmolzenen vierten Molaren.

II. TEIL.

Nachdem ich im ersten Teil meiner Arbeit berichtet habe über die Literatur des unteren Weisheitszahnes, bezugnehmend auf:

1. Beziehungen zu anderen Zähnen, zum Kiefer und zum Gesamtorganismus;
2. Aetiologie der Störungen des Weisheitszahndurchbruches;
3. Symptome und Diagnose;
4. Röntgendiagnostik;
5. Therapie;
6. Histologisches Bild;

möchte ich nach denselben Gesichtspunkten auf meine eigenen Untersuchungen eingehen.

Diese bestanden darin, 50 Fälle zu untersuchen und vor allem das histologische Bild klar zu erfassen. Das Material, welches ich zur Verfügung hatte, bestand aus den Röntgenbildern, Operationsberichten und 50 Präparaten, die ich zu schneiden, färben und mikroskopisch zu untersuchen hatte; das klinische Bild und die Operationen der 50 Fälle habe ich zum größten Teil gesehen.

Zunächst möchte ich einen Fall herausgreifen und besprechen, und zwar Fall 1.

Linker Unterkiefer:

Röntgenbefund:

6—8 periapical o. B. Der 8-er hat nicht genügend Platz im Kieferwinkel, seine Wurzeln reichen bis zum Canalis mandibularis.

Das Zahnsäckchen ist distal klar zu erkennen. Daselbst besteht eine halbmondförmige Ausbuchtung am aufsteigenden Ast, aber keine zystische Erweiterung des Zahnsäckchens.

Therapeutisch kommt nur die Ausmeißelung des Weisheitszahnes infrage, weil er im Kieferwinkel zu wenig Platz hat.

Klinisches Bild:

Der Fall war zunächst akut (Entzündung der Mundschleimhaut), so daß der Eingriff zweckmäßigerweise bis zur Erreichung eines weniger entzündeten Stadiums verschoben werden mußte.

Operationsbericht:

Die Ausmeißelung des 8-ers verlief glatt und ohne nachfolgende Komplikationen.

Histologisches Bild:

Das Präparat zeigt akute und chronische Entzündungen. Der Uebergang des Epithels der Mundhöhle in das Epithel des Zahnsäckchens fehlt. Das Bindegewebe ist teils gequollen, teils verdickt. Leukozyten und Lymphozyten sind im Präparat zu gleichen Teilen enthalten, nur sind sie verschieden zusammengelagert. Die Leukozyten überwiegen in den akut entzündeten Teilen, wo zudem noch eine Hyperaemie besteht. Die Lymphozyten überwiegen in den chronisch entzündeten Teilen; hier ist auch kein Bindegewebe vorhanden. Die „Chaim"sche Drüse fehlt.

Um betreffs der Wiedergabe der Befunde aller Fälle eine kürzere Fassung zu erzielen, habe ich nachstehend die Resultate der Untersuchungen in zwei Tabellen zusammengefaßt, womit auch eine klare Uebersicht erreicht wird.

Aus den in den beiden Tabellen niedergelegten Befunden läßt sich nun folgendes ersehen:

Beziehungen zu anderen Zähnen, zum Kiefer und zum Gesamtorganismus.

In 4 % der Fälle war zu beobachten, daß durch stark überstehende Füllungen des 7-ers der Durchbruch des 8-ers behindert war, der 8-er

leicht kippte und durch Druck auf den 7-er an letzterem eine Periodontitis chronica hervorgerufen hatte (Fall 4 und 10).

In 8 % der Fälle hatte der 8-er durch den dauernden Druck auf den 7-er eine Resorption am 7-er hervorgerufen, und zwar in 6 % durch seine Verlagerung und in 2 % durch den zu großen Engstand der Zähne (Fall 4, 6, 9 und 39).

Zwei Fälle sind besonders interessant (Fall 17 und 28). Das Zahnsäckchen war in beiden Fällen sehr stark entzündet. Es hatte sich ein Abszeß gebildet. Der Eiter bahnte sich nun aber nicht den Weg nach außen, sondern in die Tiefe, und es traten beim 6-er bezw. beim 7-er buccal Fistelöffnungen zu Tage. Bei der klinischen Untersuchung konnte dann festgestellt werden, daß sich der Prozeß zu einem chronischen Abszeß bis in die 6-er-Gegend hinzog. Der 8-er konnte nur in einem Fall gehalten werden. Der chronische Abszeß wurde beide Male ausgeräumt und die Tiefe verschorft.

In 2 % war zu beobachten, daß zusammen mit dem erschwerten Durchbruch des Weisheitszahnes eine chronische Angina bestand, die 5 Tage nach der Entfernung des 8-ers vollkommen zurückging.

Der Weisheitszahn steht zu den anderen Zähnen in sehr enger Beziehung. Es steht aber nicht nur fest, daß durch den erschwerten Durchbruch des Weisheitszahnes andere Zähne in Mitleidenschaft gezogen werden, es ist tatsächlich auch der Fall, daß in mehreren Fällen der erschwerte Durchbruch durch die 7-er hervorgerufen wurde.

Aetiologie der Störungen des Weisheitszahndurchbruches:

In 30 % der Fälle hat der 8-er zu wenig Platz im Kieferwinkel;

„ 4 % „ „ spielt der zu starke Aufbiß des oberen 8-ers bezw. 7-ers auf die untere Weisheitszahngegend eine Rolle;

„ 8 % „ „ besteht eine Verlagerung des unteren Weisheitszahnes;

„ 2 % „ „ sind Wurzelreste des 8-ers vorhanden, die durch ihren dauernden Reiz chronische Entzündungen hervorriefen und außerdem zur Bildung einer großen Zyste führten.

Die restlichen 56 %, also über die Hälfte aller Fälle, zeigten dann entzündliche Erscheinungen, die keine klinisch erkennbaren Ursachen hatten, aber mit dem Zahnsäckchen in Zusammenhang standen.

Die verschiedenen Theorien der Aetiologie habe ich bereits im ersten Teil ausführlich besprochen; die Besprechung des Zahnsäckchens erfolgt weiter unten, und zwar an Hand meiner histologischen Untersuchungen.

Symptome und Diagnose:

Folgende Symptome waren zu beobachten: Kopfschmerzen, Zahnschmerzen, Neuralgien, entzündliche Reaktionen, Wurzelresorptionen, Abszesse, Fisteln und vor allem starke Entzündungen der über dem 8-er liegenden weichen Gewebe. Auch Kieferklemme und Phlegmonen

fehlten nicht. Es sind also schwere lokale und allgemeine Störungen aufgetreten.

Die Diagnose war aus den Symptomen, also aus dem klinischen Bild und aus den Röntgenbildern nicht schwer zu stellen.

Röntgendiagnostik.

Das Röntgenbild ließ die oben angegebenen Prozent-Zahlen für die Verhältnisse des 8-ers im Kieferwinkel in bezug auf Stellung und Platz des Zahnes erkennen. Es sind in allen Fällen extraorale Aufnahmen (Filmgröße 13 · 18) gemacht worden, einer besseren Übersicht halber.

Ich sagte oben, daß man beim Ablesen eines Röntgenbildes auf Verzeichnungen achten müsse. Das trifft hier in einem Fall zu (Fall 34). Dem Bilde nach hat der 8-er nicht genügend Platz im Kieferwinkel, aber die klinische Untersuchung und die Operation ergaben, daß der Zahn genügend Platz hatte, und daß eine Entfernung der Zahnfleischkuppe genügte.

Nur in 8 % der Fälle war das Zahnsäckchen röntgenologisch nicht erkennbar, in allen übrigen Fällen zeichnet es sich als RDL-Zone (von Jäger angegeben) deutlich ab. Es ist auch nur in 8 % ohne pathologischen Befund. Es bleiben also insgesamt 84 % aller Fälle, in denen zu mindest eine geringe pathologische Veränderung festzustellen ist.

Jäger ist nun der Ansicht, daß man den Zahn, wenn diese RDL-Zone vorhanden sei, nicht mehr halten könne. Das stimmt nach meinen Untersuchungen nicht. Es sind mehrere Fälle dabei, in denen das Zahnsäckchen erweitert war, die Zahnfleischkuppe entfernt wurde und der ganze Prozeß sehr gut zur Ausheilung kam.

Das Zahnsäckchen zeigt sich im Röntgenbild meistens distal und bildet die halbmondförmige Atrophie, die jedoch sehr verschieden stark sein kann. In 52 % der Fälle zeigt das Zahnsäckchen eine mehr oder weniger starke Erweiterung, die aber noch nicht als zystische Bildung anzusprechen ist.

In 20 % der Fälle ist das Zahnsäckchen zystisch bis stark zystisch und in 10 % der Fälle sehr stark zystisch erweitert. 2 % der Fälle zeigen die Ausweitung des Zahnsäckchens wie bei einer voll ausgebildeten Zyste.

Therapie.

Die Therapie richtet sich nach dem klinischen Bild und dem Röntgenbild.

Sobald ein durchbrechender Weisheitszahn Beschwerden verursacht, wird man klinisch und röntgenologisch feststellen, wie die Verhältnisse im Kieferwinkel liegen.

Hat der Zahn zu wenig Platz im Kieferwinkel, so muß er unter allen Umständen herausgenommen werden. Es ist sonst ein dauernder Reiz vorhanden, und die Beschwerden werden immer wiederkehren. Dabei muß auch des umliegenden, entzündeten Gewebes gedacht werden, welches auf jeden Fall mit zu entfernen ist. Die Kauterisation

dürfte hier wohl große Dienste leisten. Aus der Tabelle ist zu ersehen, daß sämtliche unteren Weisheitszähne, die im Kieferwinkel nicht genügend Platz hatten, extrahiert, besser gesagt, ausgemeißelt wurden, denn darum handelt es sich doch in diesen Fällen.

Bei verlagerten 8-ern muß man den Grad der Verlagerung in Betracht ziehen. Bei einer leichten Kippung wird man den Zahn natürlich nach Möglichkeit schonen; aber bei stärkeren Verlagerungen darf man mit der Herausnahme des Zahnes nicht zögern, nicht nur wegen der ungünstigen Verhältnisse am Weisheitszahn, sondern auch, weil die anderen Zähne, wie wir es bereits gesehen haben, in Mitleidenschaft gezogen werden können.

Die Fälle, in denen die Stellung des Zahnes normal ist, d. h. wo der betreffende 8-er genügend Platz im Kieferwinkel hat und seine Stellung in der Zahnreihe normal ist, sind in der Mehrzahl (28 Fälle = 56 %). Unter diesen zeigen 21 Fälle (= 42 % aller untersuchten Fälle) im Röntgenbild ein etwas erweitertes Zahnsäckchen, das noch nicht als zystische Bildung angesprochen werden kann. In solchen Fällen wird man sich mit der Entfernung der Zahnfleischkuppe zufrieden geben, d. h. man wird das über dem durchbrechenden 8-er liegende, entzündete Gewebe in etwas größerem Umfange wegnehmen. Es werden nämlich die Ansichten vertreten, daß einfache Incisionen resp. Keilexcisionen hier am Platze seien. Wenn man sich über die pathologischen Verhältnisse klar ist, kann man unmöglich dieser Ansicht sein. Wir haben es doch hier mit einer mehr oder weniger ausgedehnten, häufig rezidivierenden, chronischen Entzündung zu tun, die weder durch Incisionen noch durch Keilexcisionen auf die Dauer beseitigt werden kann; denn bei diesen beiden Methoden bleiben mehr oder weniger ausgedehnte entzündliche Gebiete im Kiefer zurück, die den gesamten Prozeß nicht zur Ausheilung kommen lassen.

Außer der Totalentfernung der Zahnfleischkuppe ist es zweckmäßig, die tieferen, entzündeten Gebiete zu kauterisieren. Die damit erzielten Endresultate sind sehr gut, weil die Fälle nicht mehr rezidivieren.

Bei dem Rest derjenigen Fälle, in denen der 8-er zwar normale Stellung hatte, aber das Zahnsäckchen zystisch erweitert war, also bei 7 Fällen (= 14 % aller untersuchten Fälle), mußte der 8-er doch entfernt werden, weil das erweiterte Zahnsäckchen am aufsteigenden Ast des Kieferwinkels Veränderungen hervorgerufen hatte.

Histologisches Bild.

Ich komme nun zur Besprechung des Hauptteiles meiner Arbeit, zu den histologischen Untersuchungen.

Ich habe meine 50 Präparate geschnitten und sowohl mit Hämatoxylin-Eosin als auch nach van Gieson gefärbt. Dann habe ich dieselben mikroskopisch untersucht und tabellarisch eingeordnet.

Ich gehe zunächst noch einmal auf den beim erschwerten Durchbruch des Weisheitszahnes stattfindenden Vorgang ein. Nehmen wir als Beispiel einen, im Zahnkeim normal angelegten 8-er. Dieser Zahn ist, wie alle anderen Zähne, von seinem Zahnsäckchen umgeben. Der

Zahn wächst, er hebt jetzt nicht nur die über ihm liegende Schleimhaut mit sich empor, sondern die gesamte Weichteildecke, die am Ramus ascendens liegt. Er kommt nicht zum Durchbruch, denn das Gewebe zeigt durchaus keine Neigung zu atrophieren, da es gut ernährt wird und vorläufig noch genügend Platz hat, sich auszudehnen. Der Zahn wächst aber immer weiter nach oben, die Weichteildecke wird mehr

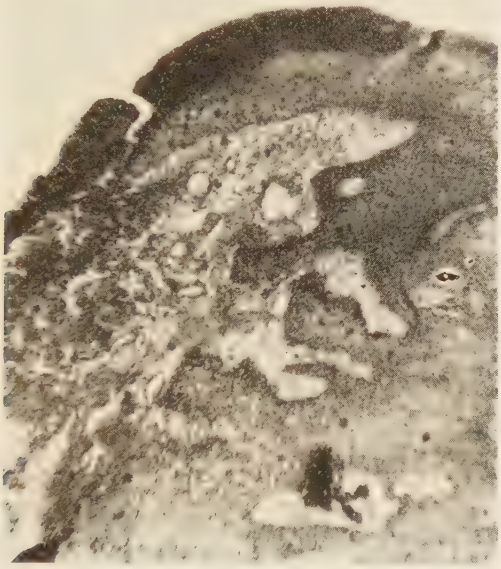

Figur 1 (Fall 27). 300mal vergrößert.

und mehr zusammengedrängt und wird nun entweder von unten her durch die spitzen Höcker des Zahnes verletzt oder von oben her, da durch starken Gegenbiß oder beim Kauen eine Epithellaesion der Mundhöhlenschleimhaut zustande kommt. Der Infekt ist somit gesetzt, und nun findet die üppige Bakterienflora des Mundes in außerordentlich starkem Maße Eingang in das Gewebe. Der Herd dehnt sich nun weiter aus. Das ist der Verlauf in großen Zügen.

Nehmen wir den Zeitpunkt, wo die Infektion des Gewebes beginnt. Hier zeigt das histologische Bild folgendes: Das Epithel der Mundhöhle fängt an zu wuchern und verdrängt das an und für sich schon zartere Epithel des Zahnsäckchens, das zudem noch entzündliche Veränderungen zeigt. (Das Mikrophotogramm Fig. 1 zeigt diesen Vorgang recht deutlich.) Das Bindegewebe ist mit Leukozyten infiltriert und gequollen. Außerdem sind zahlreiche Blutgefäße mit starker Hyperaemie vorhanden. Wir haben es hier mit einer akuten Entzündung zu tun. Nach und nach verdrängt nun das Epithel der Mundhöhle das Epithel des Zahnsäckchens. Im histologischen Bild ist das in 30 %

der Fälle sehr schön zu beobachten. In 12 % der Fälle ist das Zahnsäckchen entzündet und die darüberliegende Weichteildecke nicht. Das ist ein Beweis, daß also Infekte auch an dem direkt über dem Weisheitszahn gelegenen Weichteilgewebe gesetzt werden können und sich sekundär bis zum Epithel ausbreiten. In allen anderen Fällen sind Zahnsäckchen und Weichteildecke gleichzeitig entzündet. In einigen Fällen zeigt das Zahnsäckchen stärkere Entzündungsgrade als das übrige Gewebe.

96 % aller Fälle zeigen akute Entzündungen, dokumentiert durch starke Leukozytose, Hyperaemie der Gefäße, Auswanderung von Leukozyten aus den Gefäßen, Austritt von Blut aus den Gefäßen und starke Quellung des Bindegewebes.

58 % aller Fälle zeigen chronische Entzündungen, dokumentiert durch starke Lymphozytose und starke Verdickung (manchmal auch Quellung) des Bindegewebes.

48 % aller Fälle endlich zeigen Granulationsgewebe, dokumentiert durch Angioblasten, Plasmazellen, Histiozyten, also durch eine Neubildung des Gewebes.

Aus diesen Zahlen sieht man, wie häufig derartige Entzündungen in das chronische Stadium übergehen. Meistens sind es auch die Zahnsäckchen, die röntgenologisch als zystisch erweitert anzusprechen sind. Daß die histologische Untersuchung soviel akute, oder besser gesagt fast nur akute Entzündungen erkennen läßt, liegt sicher daran, daß ein Prozeß mit einem akuten Stadium begann, und daß gleich nach dem Abklingen ein Eingriff vorgenommen wurde, ehe es zu einem chronischen Prozeß kommen konnte.

Das Granulationsgewebe ist in fast allen chronischen Fällen vorhanden, da es das durch die dauernde Entzündung zerstörte Gewebe wieder aufzubauen sich bemüht.

Aus der Tabelle 2 ist zu ersehen, daß in vielen Präparaten Muskelgewebe vorhanden ist. Das deutet darauf hin, daß wieder überall die Zahnfleischkuppe in so reichlichem Maße entfernt wurde, daß manchmal schon etwas Muskelgewebe mitgenommen worden ist. Es ist hier aber noch zu erwähnen, daß der Musculus masseter mitunter außerordentlich nahe dem Rand des Processus alveolaris ansetzt.

Ich möchte nun ein ganz neues Thema anschneiden, und zwar handelt es sich um folgendes: im Kieferwinkel liegt eine Drüse, die sogenannte „Chaim"sche Drüse.

Chaim (Tel Aviv) ist der Ansicht, daß diese Drüse, die er selbst erstmalig entdeckte, in Zusammenhang gebracht werden könne mit dem hypertonisch-spastischen Typ. Er vermutet in der Drüse, der Glandula retromolaris, entweder ein rudimentäres Speicheldrüsengebilde, mit mikroskopisch kleinem Ausführungsgang oder eine Drüse, die „vielleicht passiv mit inkretorischen Vorgängen im pluriglandulären System in Verbindung stehen könnte". Er hat festgestellt, daß die physiologische Schwellung der Drüse in mehreren Fällen die Ursache für den erschwerten Durchbruch des Weisheitszahnes sei. Dadurch,

Fig. 2 (Fall 16). 5mal vergrößert.

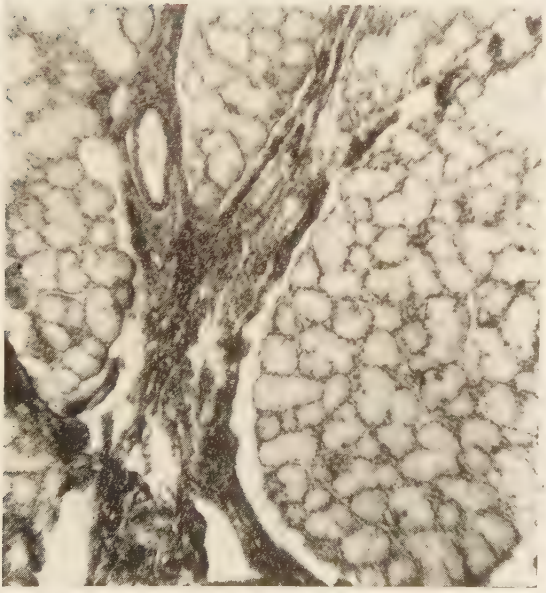

Fig. 3 (Fall 16) 300mal vergrößert.

daß die Drüse physiologisch gefüllt ist, soll eine Vergrößerung der Weichteile im Trigonum retromolare zustande kommen, und dann führt der Antagonist zur Epithellaesion und damit zur Entzündung.

Ich hatte nun auch die Aufgabe, zu untersuchen, ob diese Drüse aetiologisch am erschwerten Durchbruch des Weisheitszahnes mitbeteiligt ist oder nicht. Die Antwort lautet: nein, sie ist nicht daran beteiligt. Meine Fälle nämlich, in denen die Drüse physiologisch vergrößert ist, haben keinen Antagonisten, der einen Druck auf das Weichteilgewebe im Trigonum retromolare, also auch auf die „Chaim"sche Drüse, hätte ausüben können. Die Epithellaesion ist also durch andere Ursachen hervorgerufen worden, die ich ja schon oben auseinandergesetzt habe.

Die Drüse erreicht in einigen Präparaten die ansehnliche Größe von 5 mm Durchmesser. Im histologischen Bild erkennt man sie als mukös-seröse Drüse, etwa in der Art der Glandulae labiales, molares oder buccales. Ihre Zellen sind öfters physiologisch gefüllt und von normalem Bindegewebe umgeben.

Fig. 2 zeigt eine solche Drüse, wie sie von den Weichteilen umgeben im Kieferwinkel liegt. Die Stellung des Weisheitszahnes war normal und das Zahnsäckchen nur etwas erweitert. Es ist die Zahnfleischkuppe entfernt worden. Wir haben es patho-histologisch mit einer akuten und chronischen Entzündung zu tun; das Präparat läßt auch Granulationsgewebe erkennen. Fig. 3 zeigt einen Ausschnitt aus der in Fig. 2 abgebildeten Drüse. Sie ist ohne pathologischen Befund und normal gefüllt. Das sie umgebende Bindegewebe ist ebenfalls ohne pathologischen Befund.

Ich habe diese Drüse in 48 % meiner Fälle gefunden. Nur in einem einzigen Fall scheint sie in den Entzündungsbereich mit einbegriffen zu sein. In dem gleichen Präparat zeigt sich auch eine überaus starke Hyperaemie, die schon auf ein Angiom schließen läßt. Das ganze Präparat hat ferner akute und chronische Entzündungserscheinungen sowie Granulationsgewebe; das Bindegewebe ist dabei schon völlig zerstört. Es wird hier wohl das ganze Gewebe mit ergriffen gewesen sein, und dabei ist auch die Drüse nicht verschont geblieben. Für alle übrigen Fälle möchte ich eindeutig festlegen, daß die Entzündungen niemals von der Drüse ausgehen.

Die Anregung zu dieser Arbeit und die Präparate verdanke ich meinem Vater, Dr. med. Alfred Rohrer (Hamburg), Facharzt für Kieferchirurgie. Die histologischen Untersuchungen durfte ich im pathologischen Institut der Universität Kiel durchführen, wofür ich Herrn Professor Dr. med. Schultz meinen besten Dank ausspreche. Ebenfalls möchte ich Herrn Dr. med. Wolff (Kiel) danken, daß er freundlicherweise diese Arbeit referiert hat.

Literaturverzeichnis.

Albanese: Behandlung des erschwerten Durchbruchs des Weisheitszahnes mit antidiphterischem Serum. Referiert in der Zahnärztl. Rundsch. 1929 Nr. 22.

Atlas: Phlegmone, ausgehend vom unteren Weisheitszahn mit tödlichem Ausgang. Ref. in der Zahnärztl. Rundsch. 1928 Nr. 28.

Bloch: Die Diagnose und die Behandlung von Infektionen in der Gegend des 3. unteren Molaren. Ref. in der Zahnärztl. Rundsch. 1921 Nr. 23.

Bruhn, C., Kantorowicz, A., und C. Partsch: Handbuch der Zahnheilkunde 1925/30.

Chaim: Der Hypertonisch-Spastische Typ im Bilde der Paradentose. Original in der Vierteljahrsschrift für Zahnheilk. 1926, Heft 4.

Capdepont: Die Rolle und der Mechanismus der Infektion bei den, durch den Weisheitszahn bedingten Zufällen. Ref. in der Zahnärztl. Rundschau 1911, Nr. 4.

Dewey: Der dritte Molar und die Zahnanomalien. Ref. in der Zahnärztl. Rundschau 1919, Nr. 35.

French: Vergrößerung der Schilddrüse, hervorgerufen durch einen verlagerten Weisheitszahn. Ref. in der Zahnärztl. Rundschau 1920, Nr. 28.

Gérard: Fluxion der Parotis und Lateralverschiebung des Unterkiefers im Zusammenhang mit dem Durchbruch eines unteren Weisheitszahnes. Ref. in der Zahnärztl. Rundschau 1920 Nr. 47.

Gignoux: Verzögerter Durchbruch eines unteren Weisheitszahnes. Ref. in der Deutschen Zahnärztl. Wochenschr. 1930, Nr. 21.

Harayuki: Klinische Pathologie der nicht durchgebrochenen dritten Molaren im Unterkiefer mit einer bakteriologischen Studie der umschlossenen Zahnpulpen. Ref. in der Zahnärztl. Rundschau 1929, Nr. 45.

Hugo: Zur Klinik des unteren Weisheitszahnes. Ref. in der Deutsch. Monatsschrift für Zahnheilkunde 1920, Heft 12.

Jäger: Zum Krankheitsbild: Erschwerter Durchbruch des unteren Weisheitszahnes. Original in der Zahnärztl. Rundschau 1933, Nr. 32.

Kantorowicz, A.: Klinische Zahnheilkunde. 3. Aufl. 1929.

Knoche: Zur Dentio difficilis des unteren Weisheitszahnes. Original in der Deutsch. Monatsschr. f. Zahnheilkunde 1924, Heft 8.

Lacronique: Linker unterer Weisheitszahn an seinem Wurzelende durchquert vom Nervus maxillaris inferior. Ref. in der Zahnärztlichen Rundschau 1924, Nr. 14.

de Lamotte: Osteomyelitis des Unterkiefers, ausgehend vom Weisheitszahn. Ref. in der Zahnärztl. Rundschau 1920, Nr. 33.

Leger-Dorez: Unfälle der Weisheitszahn-Zerstückelungs-Extraktion. Ref. in der Zahnärztl. Rundschau 1926, Nr. 33.

Loos: Zur Pathologie verlagerter unterer Weisheitszähne. Original in der Zahnärztl. Rundschau 1932, Nr. 47.

Mallesson: Ein Fall von Absorption der Wurzel des 2. Molaren durch einen impaktierten unteren 3. Molaren. Ref. in der Deutschen Monatsschrift für Zahnheilkunde 1924 Heft 13.

Massa: Erschwerter Durchbruch eines Weisheitszahnes. Ref. in der Zahnärztl. Rundschau 1924, Nr. 36.

Meyer: Ueber die Dentio difficilis des unteren Weisheitszahnes. Original in der Deutsch. Monatsschrift für Zahnheilkunde 1923, Heft 23.

Moramarco: Ueber das Fehlen der dritten Molaren beim Menschen. Ref. in der Zahnärztl. Rundschau 1932, Nr. 44.

Morchonse: Ueber den Einfluß des dritten Molaren auf die Okklusion. Ref. in der Zahnärztl. Rundschau 1921, Nr. 31.

Neumann: Die Replantation des 2. unteren Molaren zwecks Entfernung des dritten unteren Molaren. Ref. in der Zahnärztl. Rundschau 1930, Nr. 26.

Nodine: Impaktierte Weisheitszähne. Ref. in der Zahnärztl. Rundschau 1924, Nr. 18.

Nodine: Durch einen undurchgebrochenen Weisheitszahn verursachte Nekrose des Unterkiefers mit Cellulitis. Ref. in der Deutschen Monatsschrift für Zahnheilk. 1927, Heft 1.

Palazzi: Eine seltene Anomalie der Zahl und Form der Zähne. Ref. in der Zahnärztl. Rundschau 1920, Nr. 51.

Partsch: Ueber Retentionen der Zähne und die dabei zu beobachtenden Eiterungsprozesse. Ref. in der Zahnärztl. Rundschau 1921, Nr. 4.

Pedley: Tiefsitzende, nicht durchgebrochene dritte Molaren; eine Ursache akuter Neuralgie. Ref. in der Deutschen Monatsschrift f. Zahnheilk. 1924, Heft 13.

Peter: Die Indikationsstellung zur Extraktion des unteren Weisheitszahnes. Ref. in der Zahnärztl. Rundschau 1932, Nr. 43.

Pitts: Die prophylaktische Extraktion des dritten Molaren. Ref. in der Zahnärztl. Rundschau 1922, Nr. 15.

Polloson u. Dechaume: Ueber schwere Schädigungen als Folge erschwerten Durchbruchs des Weisheitszahnes. Ref. in der Deutschen Zahnärztl. Wochenschr. 1928, Nr. 12.

Pordes: Die sogenannte Dentitio difficilis des unteren Weisheitszahnes im Röntgenbilde. Ref. in der Zahnärztl. Rundschau 1921, Nr. 45.

Port, G. und Euler, H.: Lehrbuch der Zahnheilkunde. 4. Auflage. 1929.

Praeger: Die Bedeutung des Unterkieferastes für die Pathologie der Zähne. Original in der Deutsch. Monatsschrift für Zahnheilkunde 1924, Heft 9.

Puig: Ueber die Zähne, die vom Unterkiefernerven durchbohrt oder gefurcht werden. Ref. in der Zahnärztl. Rundschau 1922, Nr. 21.

Scheff, J.: Handbuch der Zahnheilkunde. 4. Auflage. 1922—31.

Schmidt: Beitrag zur Kasuistik der Durchbruchsanomalien unterer Weisheitszähne. Original in der Zahnärztl. Rundschau 1922, Nr. 34.

Vicat: Ueber eingeschlossene Zähne. Ref. in der Deutschen Zahnärztlichen Wochenschrift 1932, Nr. 3.

Wassmund: Zur Physiologie und Pathologie des Zahndurchbruchs mit besonderer Berücksichtigung der Vorgänge am Weisheitszahn. Original in der Zahnärztl. Rundschau 1934, Nr. 7.